

Rekomendacje dotyczące diagnostyki i leczenia płaskonabłonkowych zmian śródnabłonkowych szyjki macicy na podstawie wytycznych CAP/ASCCP

Polish recommendations regarding diagnostics and treatment of cervical squamous intraepithelial lesions according to the CAP/ASCCP guidelines

Anna Nasierowska-Guttmejer^{1, 2}, Witold Kędzia³, Wojciech Rokita^{2, 4}, Szymon Wojtylak⁵,
Dariusz Lange⁶, Robert Jach⁷, Mirosław Wielgoś⁸

¹Zakład Patomorfologii CSK MSW w Warszawie

²Wydział Lekarski i Nauk o Zdrowiu Uniwersytetu Jana Kochanowskiego w Kielcach

³Klinika Ginekologii Uniwersytetu Medycznego im. Karola Marcinkowskiego w Poznaniu

⁴Klinika Położnictwa i Ginekologii Wojewódzkiego Szpitala Zespołowego w Kielcach

⁵Katedra i Zakład Patomorfologii Gdańskiego Uniwersytetu Medycznego w Gdańsku

⁶Zakład Patologii Nowotworów, Centrum Onkologii – Instytut Oddział Gliwiec

⁷Oddział Kliniczny Endokrynologii Ginekologicznej, Szpital Uniwersytecki w Krakowie

⁸I Katedra i Klinika Położnictwa i Ginekologii Warszawskiego Uniwersytetu Medycznego

Praca jest tłumaczeniem artykułu: Nasierowska-Guttmejer A., Kędzia W., Rokita W. et al. Polish recommendations regarding diagnostics and treatment of cervical squamous intraepithelial lesions according to the CAP/ASCCP guidelines. *Ginekol. Pol.* 2016; 87 (9): 670–676 (doi: 10.5603/GP.2016.0066). Należy cytować wersję pierwotną.

Wprowadzenie

W publikacji zawarto rekomendacje dotyczące terminologii, diagnostyki i leczenia płaskonabłonkowych zmian śródnabłonkowych szyjki macicy. Opracowanie to powstało dzięki współpracy pomiędzy Sekcją Patologii Szyjki Macicy, Kolposkopii i Cytologii Polskiego Towarzystwa Ginekologicznego, Polskim Towarzystwem Kolposkopii i Patofizjologii Szyjki Macicy oraz Polskim Towarzystwem Patologów. Celem jego jest:

- opracowanie terminologii śródnabłonkowej neoplazji szyjki macicy (SIL, *squamous intraepithelial lesion*);
- określenie biomarkerów przydatnych do interpretacji niejednoznacznych zmian mikroskopowych o morfologii wymagającej różnicowania pomiędzy śródnabłonkową neoplazją dużego stopnia (HSIL, *high squamous intraepithelial lesion*) kategoryzowaną jako zmiana przedrakowa, a naśladującymi ją zmianami nienowotworowymi (NILM, *negative for intraepithelial lesion or malignancy*);

- określenie wytycznych klinicznych dotyczących postępowania w przypadku stwierdzenia śródnabłonkowej neoplazji szyjki macicy;
- upowszechnienie rekomendacji, co poprawi komunikację między patologami i klinicystami i przyczyni się do bardziej precyzyjnej i trafnej diagnostyki oraz terapii chorych ze stanami przedrakowymi szyjki macicy.

Terminologia śródnabłonkowej neoplazji szyjki macicy

Światowa Organizacja Zdrowia (WHO, *World Health Organization*) w 1975 roku zaproponowała ujednoczenie terminologii stosowanej w raporcie histopatologicznym dotyczącym prekursorów raka płaskonabłonkowego szyjki macicy. Termin „dysplazja” oznaczał zastępowanie prawidłowych komórek nabłonka wielowarstwowego płaskiego komórkami nieprawidłowymi, dysplastycznymi zajmującymi kolejne warstwy nabłonka. W zależności od rozległości zmienionych warstw dysplazję dzielono na trzy

Adres do korespondencji: Wojciech Rokita, Klinika Położnictwa i Ginekologii Wojewódzkiego Szpitala Zespołowego w Kielcach, ul. Grunwaldzka 45, 25–726 Kielce, e-mail: rokita@kielce.com.pl

Tabela 1. Terminologia systemu Bethesda (2001 r.)

Nieprawidłowe komórki nabłonka wielowarstwowego płaskiego	
ASC-US	Atypowe komórki nabłonka wielowarstwowego płaskiego o nieokreślonym charakterze
ASC-H	Atypowe komórki nabłonka wielowarstwowego płaskiego, nie można wykluczyć neoplazji śródnabłonkowej dużego stopnia (HSIL)
LSIL	Śródnabłonkowa neoplazja małego stopnia; obejmuje infekcje HPV/dysplazję małego stopnia (CIN I)
HSIL	Śródnabłonkowa neoplazja dużego stopnia; obejmuje dysplazję średniego (CIN II) i dużego stopnia (CIN III), CIS (<i>carcinoma in situ</i>)
Rak płaskonabłonkowy	W przypadku podejrzenia inwazji
Nieprawidłowe komórki nabłonka gruczołowego	
AGC	Atypowe komórki nabłonka gruczołowego szyjki (AGC) lub trzonu macicy lub inne gruczołowe
AIS	Rak gruczołowy <i>in situ</i>
Gruczolakorak	Komórki raka gruczołowego szyjki lub trzonu macicy lub nowotworu pozamacicznego

stopnie: małą, średnią i dużą. Dysplazja była opisywana przez WHO jako oddzielony od raka przedinwazyjnego proces, który miał obejmować całą lub prawie całą grubość nabłonka. Obecnie koncepcja oddzielenia dysplazji od raka jest krytykowana. Powszechnie wiadomo, że obie te zmiany są jednym procesem, przechodzącym bezpośrednio jeden w drugi.

W 1980 roku *International Society of Gynecological Pathologists* (ISGYP) zamieniło termin „dysplasia” na określenie „szyjkowa neoplazja śródnabłonkowa” (CIN, *cervical intraepithelial neoplasia*) i zlikwidowało kategorię „raka przedinwazyjnego” (*carcinoma in situ*). Uznano, że zmiany przedinwazyjne w nabłonku są ciągłą serią zdarzeń przechodzących jedne w drugie. Termin CIN, w zależności od stopnia nasilenia zmian, został podzielony na trzy stopnie: CIN I, CIN II i CIN III. Rak przedinwazyjny został włączony do kategorii CIN III. Postępem wymienionej klasyfikacji było traktowanie zmian prekursorowych w nabłonku wielowarstwowym płaskim jako jednego ciągłego procesu transformacji nowotworowej. Zwrócono jednak uwagę że CIN I nie jest w pełni zmianą przednowotworową, gdyż może ulec regresji, nawet w przypadkach nieleczonych.

W 1988 roku opracowano i wdrożono do diagnostyki raport cytologiczny według systemu Bethesda (TBS) (modyfikacje przedstawiono w 1991 i 2001 r.). Wprowadzono w nim terminy dla określenia zmian podejrzanych o nowotwór i śródnabłonkową neoplazję szyjki macicy na podstawie nieprawidłowych morfologicznych cech komórek nabłonka wielowarstwowego płaskiego i gruczołowego szyjki macicy.

W 2001 roku opracowano i wdrożono do diagnostyki zmodyfikowany raport cytologiczny według systemu Bethesda (TBS). Wprowadził on terminy dla określenia przedrakowych atypowych zmian i neoplazji śródnabłonkowej na podstawie nieprawidłowych morfologicznych cech komórek nabłonka wielowarstwowego

płaskiego i gruczołowego szyjki macicy. Zasady wymienionej klasyfikacji przedstawiono w tabeli 1.

W 2012 roku Amerykańskie Towarzystwo Patologów (CAP, *College of American Pathologists*) i Amerykańskie Towarzystwo Kolposkopii i Patologii Szyjki Macicy (ASCCP, *American Society of Colposcopy and Cervical Pathology*) opracowały terminologię zmian płaskonabłonkowych okolic anogenitalnych (LAST, *lower anogenital squamous terminology*) wywołanych infekcją wirusem brodawczaka ludzkiego (HPV, *human papillomavirus*). Pod pojęciem okolicy anogenitalnej rozumiany jest obszar pokryty błoną śluzową lub skórą w obrębie szyjki macicy i pochwy, sromu, prącia i krocza oraz kanału odbytu i okolicy okołoodbytniczej. Komórki nabłonka wielowarstwowego płaskiego nierogowaciejącego, błony śluzowej lub rogowaciejącego skóry są podatne na infekcję wirusem HPV. Genotypy wirusa HPV podzielono na dwie grupy różniące się ryzykiem wywołania transformacji nowotworowej. Podtypy o niskim potencjale onkogennym HPV 6, 11, 42, 43, 44 i 53 są związane z śródnabłonkową neoplazją małego stopnia i brodawkowatymi rozrostami nabłonka o charakterze kłykcin kończystych i płaskich. Natomiast średnim i wysokim ryzykiem wywołania zmian neoplastycznych są określane infekcje genotypami wirusa HPV o wysokim potencjale onkogennym (typy: 16, 18, 31, 33, 35, 39, 45, 51, 52, 56, 58, 59 i 68). Typy HPV 16 i HPV 18 najczęściej współistnieją ze śródnabłonkową neoplazją dużego stopnia (HSIL) i rakiem płaskonabłonkowym inwazyjnym szyjki macicy.

W rekomendacjach WHO oraz CAP/ASCCP zaleca się, aby w raportach histopatologicznych oceniających zmiany w materiałach tkankowych używać terminologii opartej na dwustopniowym systemie Bethesda, wzorując się na raportach cytologii ginekologicznej. Zgodnie z rekomendacjami WHO/ASCCP zmiany wewnątrz nabłonkowe (IN, *intraepithelial lesion*) są dzielone na:

Tabela 2. Porównanie systemów klasyfikacyjnych CIN i SIL określających zmiany przednowotworowe w szyjce macicy

Tradycyjne rozpoznanie dysplazja	Terminologia CIN	System Bethesda, SIL
Brodawczak	Brodawczak	LSIL
Dysplazja małego stopnia	CIN I	LSIL
Dysplazja średniego stopnia	CIN II	HSIL
Dysplazja dużego stopnia	CIN III	HSIL
Rak przedinwazyjny	CIN III	HSIL

- neoplazję śródnabłonkową małego stopnia/dysplazję małego stopnia (LSIL, *low grade squamous epithelial lesion/mild dysplasia*, CIN 1);
- neoplazję śródnabłonkową dużego stopnia [HSIL, *high grade squamous epithelial lesion/moderate dysplasia* (CIN2), *severe dysplasia* (CIN3)].

Do stopnia LSIL włączono zmiany typu kłykciny kończystych (*condylomata acuminata*), które nie były kategoryzowane wcześniej jako CIN. Natomiast CIN II i CIN III tworzą jedną kategorię zmian – HSIL. W praktyce oba systemy klasyfikacji – CIN i SIL często są podawane razem, na przykład LSIL (CIN I), HSIL (CIN II) lub HSIL (CIN III). Porównanie terminologii raportu histopatologicznego w różnych systemach klasyfikacyjnych określających płaskonabłonkowe zmiany przedinwazyjne w szyjce macicy przedstawiono w tabeli 2.

Podsumowanie

Zalecenia terminologii do opisu typu zmian śródnabłonkowej neoplazji szyjki macicy (SIL)

Zaleca się stosowanie ujednoczonej terminologii histopatologicznej do opisu zmian okolic anogenitalnych wywołanych wirusem HPV.

Zaleca się stosowanie terminologii dwustopniowej do opisu zmian morfologii śródnabłonkowej neoplazji (IN, *intraepithelial neoplasia*) okolic anogenitalnych wywołanych wirusem HPV: śródnabłonkowa neoplazja małego stopnia (LSIL, *low-grade squamous intraepithelial lesion*) i śródnabłonkowa neoplazja dużego stopnia (HSIL, *high-grade squamous intraepithelial lesion*).

Zasady postępowania w skryningu cytologii szyjki macicy

Niezbędne dane do oceny skryningu cytologii szyjki macicy

Przeważająca większość rozmazów cytologicznych pobranych w ramach skryningu raka szyjki macicy jest prawidłowa i nie wykazuje nieprawidłowości w wyglądzie komórek nabłonka wielowarstwowego płaskiego lub

gruczołowego. Formułując rozpoznanie, obraz cytologiczny należy korelować z wiekiem kobiety i fazą cyklu miesięczkowego. U młodych kobiet w wyniku działania estrogenów w rozmazach cytologicznych występują głównie dojrzałe komórki nabłonka wielowarstwowego płaskiego. Rozmazy cytologiczne pobrane u kobiet w ciąży zawierają głównie komórki warstw pośrednich, bogate w glikogen (łódeczkowate), co jest wynikiem działania progesteronu. U kobiet w okresie pomenopauzalnym w związku z deficytem estrogenów stwierdza się w rozmazach cytologicznych głównie komórki z warstw podstawnej i przypodstawnej. W komórkach nieprawidłowych, atypowych i w przypadku śródnabłonkowej neoplazji występuje pleomorfizm komórkowy i zwiększa się proporcja jądra w stosunku do cytoplazmy. Kontury jądra są nieregularne, występuje cienka błona jądrowa oraz wpuklenia i wakuole śródjądrowe. Stwierdza się obecność wyraźnych jąderek oraz nieprawidłowych figur podziału. Stopień nasilenia opisanych wyżej zmian w wyglądzie komórek determinuje rozpoznanie atypii lub neoplazji śródnabłonkowej szyjki macicy. Kluczową cechą cytologiczną infekcji wirusem brodawczaka ludzkiego jest występowanie koilocytów. Mianem koilocyta określa się nieprawidłową komórkę nabłonka wielowarstwowego płaskiego z powiększonym hiperchromatycznym jądrem otoczonym dużą jasną przestrzenią z umieszczoną na obwodzie cytoplazmą.

Zasady postępowania z materiałem cytologicznym pobranym z szyjki macicy

Materiał pobrany jałową szczoteczką ze strefy przejściowej i z kanału szyjki macicy należy bezzwłocznie rozprzecznić na szkiełku i utrwalić przeznaczonymi do tego utrwalaaczami (w przypadku badania przeprowadzanego metodą cytologii konwencjonalnej) lub umieścić w specjalnym pojemniku z podłożem płynnym (w przypadku cytologii na podłożu płynnym). Szkiełko z rozmazem lub pojemnik z materiałem na podłożu płynnym należy odpowiednio oznakować. Oznakowanie powinno zawierać numer badania oraz nazwisko i imię pacjentki. Do rozmazu lub pojemnika z pobranym materiałem należy dołączyć skierowanie z danymi pacjentki zawierającymi: imię, nazwisko, PESEL i/lub kod paskowy. Konieczna jest również informacja dotycząca daty ostatniej mie-

siączki oraz ewentualnej hormonoterapii stosowanej przez pacjentkę.

Rekomenduje się barwienie rozmazów cytologicznych metodą Papanicolaou. Wynik badania należy formułować zgodnie z klasyfikacją według systemu Bethesda. W przypadkach gdy wynik badania cytologicznego jest prawidłowy, nie zaleca się dodatkowych badań z wykorzystaniem biomarkerów.

Biomarkery wykorzystywane w diagnostyce śródnabłonkowej neoplazji szyjki macicy

Biomarkery stosowane w rozmazach cytologicznych

Rozpoznanie cytologiczne ASC-US lub LSIL wskazują na obecność nieprawidłowych komórek nabłonka wielowarstwowego płaskiego. Takie zmiany morfologiczne w komórkach mogą być wyrazem stanu zapalnego lub ich wczesnej przemiany do stanu przedrakowego po zapoczątkowaniu procesu kancerogenezy. W tych przypadkach konieczne jest zróżnicowanie zmian łagodnych niewymagających żadnego leczenia z rzeczywistymi stanami przedrakowymi, do których zaliczamy zmiany o charakterze HSIL, które wymagają wdrożenia odpowiedniego postępowania terapeutycznego. Diagnostyka różnicowa wyżej wymienionych zmian może być wykonana przy zastosowaniu dwubarwnego badania immunocytochemicznego z jednoczesnym użyciem przeciwciał p16 i anti-Ki67, które są zawarte w teście CinTecPlus. W przypadku zapoczątkowania procesu transformacji nowotworowej w komórkach nabłonka szyjki macicy dochodzi do zwiększonej ekspresji białek p16 i Ki67. Wykonanie testu CinTecPlus w takiej sytuacji klinicznej pozwala na selekcję pacjentek z nieprawidłowym wynikiem rozmazów cytologicznych, które wymagają pogłębionej diagnostyki, gdy wynik testu jest dodatni. Test CinTecPlus jest dodatni, gdy w wyniku reakcji immunocytochemicznej dochodzi w co najmniej jednej komórce nabłonka szyjki macicy do wybarwienia na kolor czerwony jądra komórkowego (ekspresja białka Ki67), a na kolor brązowy wybarwieniu ulega cytoplazma (ekspresja białka p16). Zestaw tych dwóch biomarkerów p16/Ki-67 w jednym teście zapewnia wysoką jego czułość i swoistość w wykrywaniu rzeczywistych stanów przedrakowych i raka szyjki macicy. Możliwość wykonania tego testu na pobranych już rozmazach cytologicznych poprawia w istotny sposób jakość i dokładność rozpoznania przez zmniejszenie liczby fałszywie dodatnich i fałszywie ujemnych wyników badań. Doświadczenie polskie wskazuje na dużą dokładność testu, która w przypadku rozpoznania stanów przedrakowych wynosi 78%.

Biomarkery w diagnostyce histopatologicznej HPV-zależnych zmian okolic anogenitalnych

Badanie histopatologiczne wycinków pobranych pod kontrolą kolposkopową z miejsc podejrzanych o zmiany przedrakowe lub raka szyjki macicy są kolejnym etapem diagnostyki po stwierdzeniu nieprawidłowego wyniku badania cytologicznego. Przydatnym biomarkerem obiektywizującym ocenę mikroskopową i potwierdzającym prawidłowe rozpoznanie jest białko p16. Badanie immunohistochemiczne z użyciem przeciwciała p16 pozwala wykluczyć lub potwierdzić przemianę neoplastyczną komórek nabłonka wielowarstwowego płaskiego w wycinkach z szyjki macicy. W prawidłowych komórkach nabłonkowych nie stwierdza się ekspresji p16 lub wykrywa się jej niską wartość. W komórkach nabłonka, w których genotypy wirusa HPV o wysokim potencjale onkogennym rozpoczęły transformację nowotworową i doprowadziły do ich przemiany w zmiany przedrakowe lub raka szyjki macicy, ekspresja p16 jest znacznie podwyższona. Umiejętność interpretacji reakcji immunohistochemicznej z użyciem przeciwciała p16 przez lekarza patomorfologa jest kluczowa dla poprawności i wiarygodności tego badania. Wyraźnie zaznaczona i rozległa reakcja barwna z przeciwciałem p16 potwierdza rozpoznanie zmiany jako przedrakowej. Niejednolite zabarwienie komórek nabłonkowych wyklucza diagnozę procesu nowotworowego.

Podsumowanie

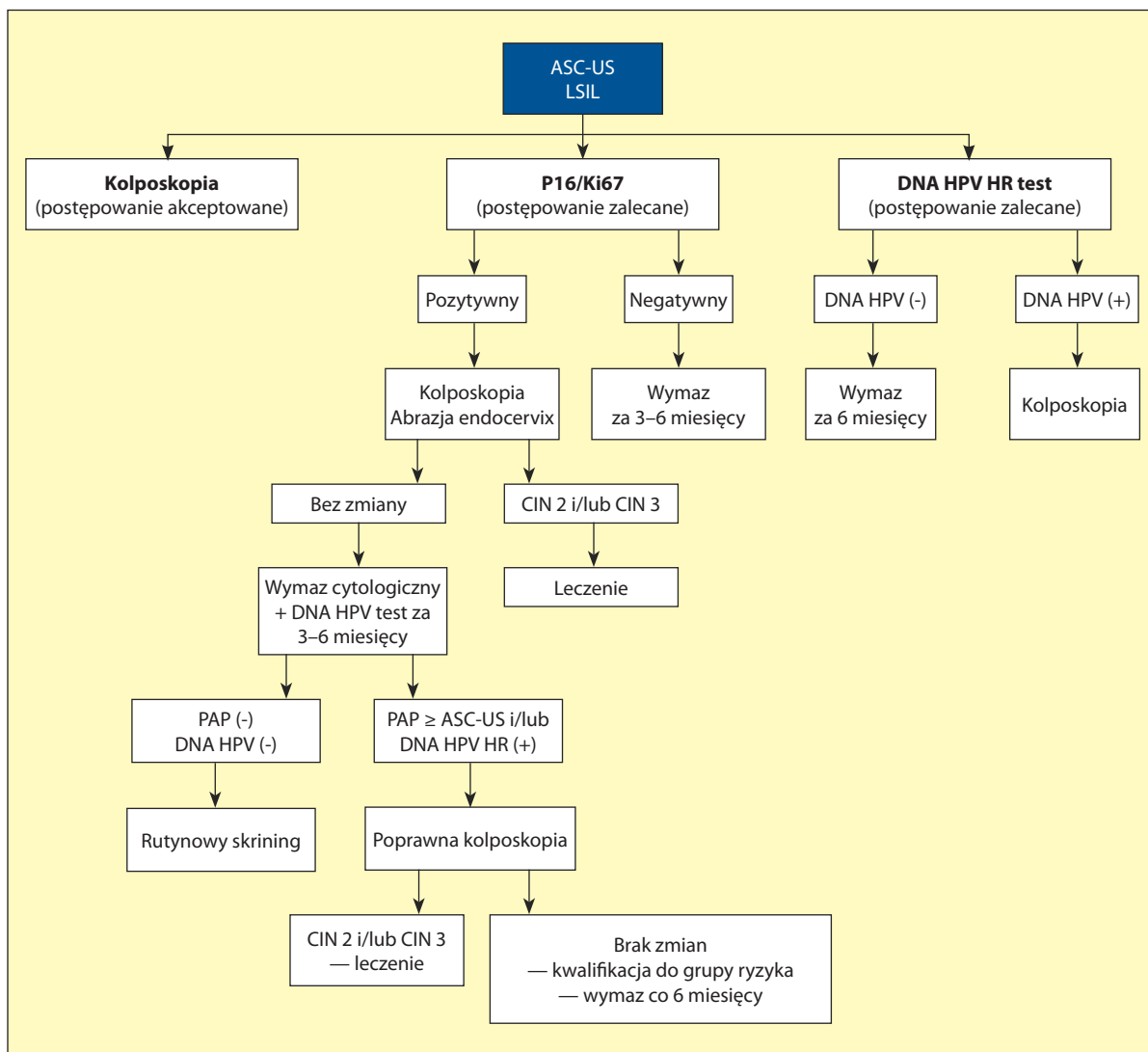
Zalecenia kliniczne do rekomendacji

Dodatni wynik testu immunocytochemicznego z wykorzystaniem przeciwciał p16 i Ki-67 (CinTecPlus), wykonanego w przypadku stwierdzenia niejednoznacznych wyników badań cytologicznych klasyfikowanych jako ASC-US, LSIL (ewentualnie ASC-H*), stanowi wskazanie do przeprowadzenia pogłębionej diagnostyki w kierunku raka szyjki macicy. Etap pogłębionej diagnostyki obejmuje wykonanie kolposkopii i jeżeli to konieczne pobranie wycinków z najbardziej podejrzanych miejsc oraz wytyżeczkowanie kanału szyjki macicy. Obecność silnej ekspresji połączonej z wielokomórkowym barwnym odczynem p16 wskazuje na trwający proces karcinogenezy i możliwość niedoszacowania zmian morfologicznych obecnych w rozmazach cytologicznych ocenianych przez cytodiagnostę. Może to prowadzić do przeoczenia obecności komórek mogących pochodzić ze zmian o charakterze neoplazji średniego lub dużego stopnia (HG SIL). Identyfikacja kolposkopowa zaawansowanych zmian śródnabłonkowych stanowi podstawę do

wykonania biopsji celowanej. Ostateczne rozpoznanie histopatologiczne potwierdzające obecność zmian o charakterze HSIL (CIN 2 i/lub CIN 3) stanowi wskazanie do podjęcia leczenia, czyli usunięcia zmiany w granicach zdrowych tkanek. Brak kolposkopowej identyfikacji zmiany lub brak potwierdzenia obecności zaawansowanych zmian śródnabłonkowych w materiale biopsyjnym pochodzącym od kobiety p16/Ki-67 pozytywnej, stanowi podstawę do wdrożenia ścisłej obserwacji cytologicznej i kolposkopowej pacjentki uzupełnionej o testy wirusologiczne. Zaleca się wykonanie rozmazu cytologicznego po 3–6 miesiącach uzupełnionego o „szeroki”, przynajmniej 14-genotypowy test na obecność wirusa brodawczaka ludzkiego (DNA HPV HR). Prawidłowy wynik rozmazu

cytologicznego uzyskany w dwóch kontrolnych badaniach wykonanych w odstępach co 3–6 miesięcy i ujemny wynik pojedynczego testu na obecność DNA HPV HR pozwala na odesłanie pacjentki do rutynowego skriningu cytologicznego. Stwierdzenie natomiast nieprawidłowego wyniku badania cytologicznego i/lub obecność pozytywnego wyniku testu DNA HPV HR stanowi podstawę do wykonania ponownego badania kolposkopowego w celu identyfikacji zmian neoplastycznych lub kwalifikacji pacjentki do grupy wysokiego ryzyka ich rozwoju.

*Rozpoznanie cytologiczne ASC-H stanowi wskazanie do wykonania diagnostyki pogłębionej czyli kolposkopii. Wynik immunocytochemicznego testu uzupełniającego p16/Ki-67 ma wartość pomocniczą

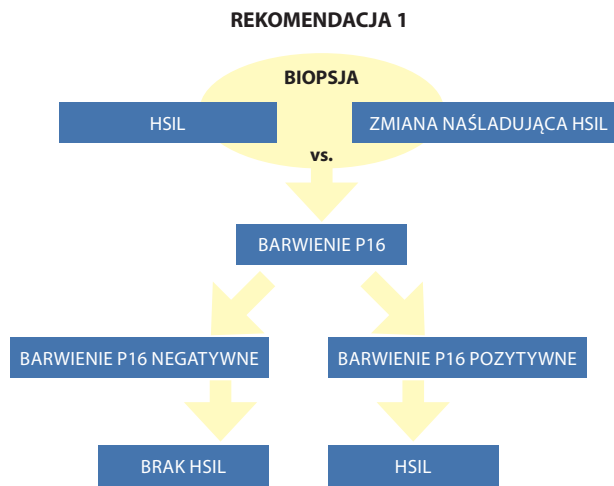


Rycina 1. Algorytm postępowania w przypadku stwierdzenia nieprawidłowego wyniku badania cytologicznego z wykorzystaniem immunocytotekcji białek p16/Ki67 (CinTecPlus)

Rekomendacje CAP/ASCCP dotyczące wykorzystania p16 jako biomarkera zmian przedrakowych w wycinkach z szyjki macicy

Rekomendacja 1

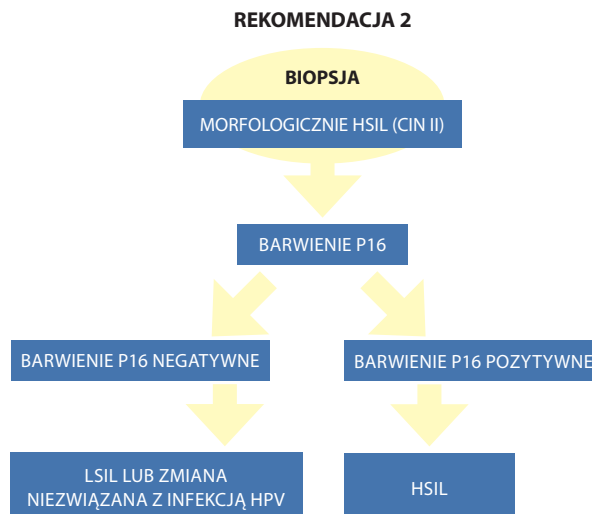
Najważniejszym elementem diagnostyki zmian przedrakowych szyjki macicy jest odróżnienie rzeczywistych stanów przedrakowych – HSIL od zmian o morfologii imitującej (naśladowującej) HSIL określanych kategorią „negatywna dla zmian/neoplazji śródnabłonkowych lub złośliwych” (NILM, *negative for Intraepithelial lesion or malignancy*). Zaliczane są do nich następujące obrazy morfologiczne: niedojrzała metaplasja płaskonabłonkowa, zmiany zanikowe w nabłonku oraz stany naprawcze i regeneracyjne na podłożu zapalenia. Negatywna reakcja z p16 upoważnia do rozpoznania NILM, natomiast pozytywny wynik p16 odpowiada rozpoznaniu HSIL.



Rycina 2. Algorytm postępowania w przypadku różnicowania w badaniu histopatologicznym zmian HSIL i NILM z wykorzystaniem biomarkera p16

Rekomendacja 2

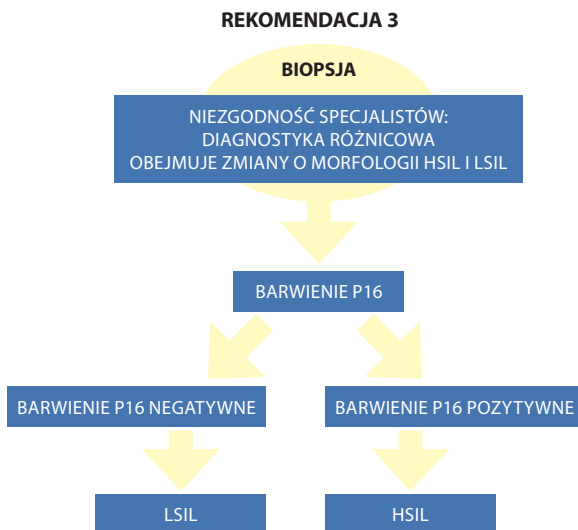
Kategoria zmian rozpoznawanych w barwieniu hematoksyliną i eozyną jako HSIL (CIN II) klasyfikowanych pomiędzy LSIL lub zmianami niezwiązanymi z zakażeniem HPV a rzeczywistymi zmianami HSIL wymaga zastosowania barwienia p16. Wynik negatywny wskazuje na obecność LSIL lub NILM, bądź zmianę niezwiązaną z infekcją HPV, natomiast silna i rozlana reakcja z p16 odpowiada zmianom o charakterze HSIL.



Rycina 3. Algorytm postępowania w przypadku różnicowania w badaniu histopatologicznym zmian HSIL (CIN2) z rzeczywistymi stanami przedrakowymi HSIL

Rekomendacja 3

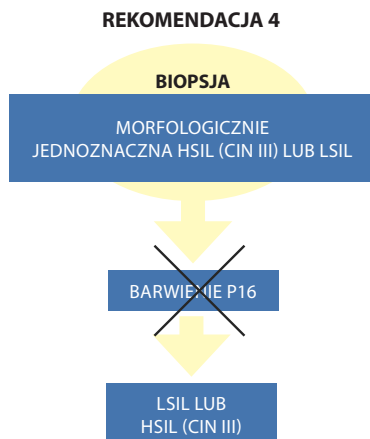
Badanie immunohistochemiczne p16 jest przydatne również do różnicowania pomiędzy zmianami LSIL i HSIL w przypadku zaistnienia niezgodności w opiniach specjalistów przy ocenie preparatu histopatologicznego wycinków z szyjki macicy w barwieniu hematoksyliną i eozyną.



Rycina 4. Algorytm postępowania w przypadku niezgodności rozpoznań pomiędzy patologiami po stwierdzeniu zmian LSIL i HSIL

Rekomendacja 4

Nie zaleca się barwienia immunohistochemicznego p16 jako rutynowego badania diagnostycznego do zmian o jednoznacznej morfologii HSIL (CIN III) lub LSIL.



Rycina 5. Algorytm postępowania diagnostycznego w przypadku jednoznacznych rozpoznań histopatologicznych LSIL i HSIL w barwieniu hematoksyliną i eozyną

Rekomendacja 5

Zaleca się wykonanie badania immunohistochemicznego p16 u pacjentek ze zmianą na szyjce macicy o morfologii mniej zaawansowanej niż LSIL, u których w badaniu cytologicznym rozpoznano wcześniej zmiany typu HSIL, ASC-H, ASC-US/HPV16 lub AGC. Wynik negatywny p16 wskazuje na obecność LSIL lub zmianę niezwiązaną z infekcją HPV, natomiast pozytywna reakcja p16 odpowiada HSIL.

Immunohistochemiczna ekspresja p16 potwierdza także rozpoznanie raka gruczołowego *in situ* szyjki macicy (AGC).

Podsumowanie

Zalecenia do stosowania biomarkera p16 w badaniu histopatologicznym wycinków z szyjki macicy

1. Wynik reakcji immunohistochemicznej p16 należy interpretować jako uzupełniający do obrazu histopatologicznego preparatu barwionego hematoxyliną i eozyną.
2. Silna i jednolita rozlana reakcja barwna jest interpretowana jako wynik pozytywny p16.
3. Wynik negatywny p16 odpowiada w ostatecznej diagnozie zmianom typu NILM, LSIL i zmianie niezwiązanej z infekcją HPV.
4. Wynik pozytywny p16 należy interpretować jako zmianę kategorii HSIL.
5. Wynik pozytywny p16 w reakcji immunohistochemicznej stanowi każdorazowo podstawę do diagnostyki pogłębionej, czyli kolposkopii i abrazji diagnostycznej endocervix.

Konflikt interesów

Współautorzy oświadczają, że nie ma konfliktu interesów w związku z przygotowanymi rekomendacjami.

Piśmiennictwo

1. Benevolo M., Mottolese M., Marandino F. i wsp. Immunohistochemical expression of p16(INK4a) is predictive of HR-HPV infection in cervical low-grade lesions. *Mod. Pathol.* 2006; 19: 384–391.
2. Benevolo M., Terrenato I., Mottolese M. i wsp. Comparative evaluation of nm23 and p16 expression as biomarkers of high-risk human papillomavirus infection and cervical intraepithelial neoplasia 2(+) lesions of the uterine cervix. *Histopathology* 2010; 57: 580–586.
3. Bergeron C., Ordi J., Schmidt D., Trunk M.J., Keller T., Ridder R. Conjunctive p16INK4a testing significantly increases accuracy in diagnosing high-grade cervical intraepithelial neoplasia. *Am. J. Clin. Pathol.* 2010; 133: 395–406.
4. Darragh TM, Colgan TJ, Cox JT i wsp. The Lower Anogenital Squamous Terminology Standardization Project for HPV-Associated Lesions: Background and Consensus Recommendations from the College of American Pathologists and the American Society for Colposcopy and Cervical Pathology. *Arch. Pathol. Lab. Med.* 2012; 136: 1266–1297.
5. Del Pino M., Garcia S., Fuste V. i wsp. Value of p16(INK4a) as a marker of progression/regression in cervical intraepithelial neoplasia grade 1. *Am. J. Obstet. Gynecol.* 2009; 201: 488.e1–7.
6. Horn L.C., Reichert A., Oster A. i wsp. Immunostaining for p16^{INK4a} used as a conjunctive tool improves interobserver agreement of the histologic diagnosis of cervical intraepithelial neoplasia. *Am. J. Surg. Pathol.* 2008; 32: 502–512.
7. Klaes R., Benner A., Friedrich T. i wsp. p16INK4a immunohistochemistry improves interobserver agreement in the diagnosis of cervical intraepithelial neoplasia. *Am. J. Surg. Pathol.* 2002; 26: 1389–1399.
8. Kurman R.J., Carcangiu M.L., Herrington C.S., Young R.H. (red.). WHO Classification of Tumors of Female Reproductive Organs. IARC Lyon 2014.
9. Negri G., Vittadello F., Romano F. i wsp. p16INK4a expression and progression risk of low-grade intraepithelial neoplasia of the cervix uteri. *Virchows Arch.* 2004; 445: 616–620.
10. Ozaki S., Zen Y., Inoue M. Biomarker expression in cervical intraepithelial neoplasia: potential progression predictive factors for low-grade lesions. *Hum. Pathol.* 2011; 42: 1007–1012.
11. Riethdorf S., Neffen E.F., Cviko A., Loning T., Crum CP, Riethdorf L. p16INK4a expression as biomarker for HPV 16-related vulvar neoplasias. *Hum. Pathol.* 2004; 35: 1477–1483.
12. Rokita W., Skawiński D., Zmelonek-Znamirowska A. Wyniki badań cytologicznych i immunocytochemiczna identyfikacja białek p16 i Ki67 u kobiet ze śródnabłonkową neoplazją i rakiem szyjki macicy. *Ginekol. Pol.* 2012; 83: 822–826.
13. Schmidt D., Bergeron C., Denton K.J., Ridder R. p16/ki-67 dual-stain cytology in the triage of ASCUS and LSIL papanicolaou cytology: Results from the European equivocal or mildly abnormal papanicolaou cytology study. *Cancer. Cytopathol.* 2011; 119: 158–166.
14. Singh M., Mockler D., Akalin A., Burke S., Shroyer A., Shroyer K.R. Immunocytochemical colocalization of P16(INK4a) and Ki-67 predicts CIN2/3 and AIS/adenocarcinoma. *Cancer Cytopathol.* 2012; 120: 26–34.
15. Petry K.U., Schmidt D., Scherbring S. i wsp. Triage of Pap cytology negative, HPV positive cervical cancer screening results with p16/Ki-67 Dual-stained cytology. *Gynecol. Oncol.* 2011; 121: 505–509.
16. Zalecenia do diagnostyki histopatologicznej nowotworów. Nasierowska-Guttmejer A., Górnicka B. (red.). Wyd. Centrum Onkologii, Oddział Gliwice, Polskie Towarzystwo Patologów, Warszawa 2013.